



تأثیر مخلوط پروبیوتیک‌های بومی ایرانی (لاکتوباسیلوس رامنوسوس، لاکتوباسیلوس کازئی و لاکتوباسیلوس هلوتیکوس) بر تغییرات بافت کبد موش‌های صحرائی نر در معرض کلرید کادمیوم

آرزو کهن^۱، زهرا کشتمند^{*}

گروه زیست‌شناسی، واحد تهران مرکزی، دانشگاه آزاد اسلامی، تهران، ایران.

تاریخ دریافت: ۱۴۰۱/۰۱/۲۰ تاریخ پذیرش: ۱۴۰۱/۰۳/۲۰

چکیده

پروبیوتیک‌ها ارگانسم‌های مفید می‌باشند که به‌عنوان یک ابزار مناسب در مقابل جذب و مسمومیت احتمالی با فلزات سنگین قابل استفاده هستند. هدف از این پژوهش بررسی تأثیر مخلوط پروبیوتیک‌های بومی ایرانی، لاکتوباسیلوس رامنوسوس، لاکتوباسیلوس کازئی و لاکتوباسیلوس هلوتیکوس بر تغییرات بافت کبد موش‌های صحرائی نر آلوده شده به کلرید کادمیوم است. برای این مطالعه، ۲۱ سر موش صحرائی نر بالغ نژاد ویستار به ۳ گروه ۷ تایی کنترل، کلرید کادمیوم، کلرید کادمیوم همراه با مخلوط پروبیوتیک‌های بومی ایرانی تقسیم شدند. تزریق کلرید کادمیوم (۳ mg/kg) به‌صورت داخل صفاقی و گاوآذ پروبیوتیک‌ها (10^9 CFU/ml) به مدت ۳۰ روز انجام شد. پس از پایان آزمایش، برای اندازه‌گیری سطح سرمی آنزیم‌های کبدی از قلب خونگیری شد. سپس، بافت کبد استخراج و پس از رنگ‌آمیزی هماتوکسیلین-ائوزین مطالعات هیستولوژیکی کبد انجام شد. داده‌ها بر اساس آزمون آماری آنالیز واریانس یک‌طرفه و تست توکی، بین گروه‌ها مقایسه شدند. سطح سرمی آنزیم‌های کبدی در گروه دریافت‌کننده کلرید کادمیوم در مقایسه با گروه کنترل افزایش معناداری داشت. سطح این ماده در گروه تیمار شده با مخلوط پروبیوتیک بومی ایرانی کاهش معناداری را نشان داد. تغییرات مورفولوژیکی بافت کبد نیز کاهش آسیب بافتی را در گروه تیمار با پروبیوتیک‌ها در مقایسه با گروه کلرید کادمیوم نشان داد. با توجه به یافته‌های این پژوهش استفاده از مخلوط پروبیوتیک‌های بومی ایرانی لاکتوباسیلوس رامنوسوس، لاکتوباسیلوس کازئی و لاکتوباسیلوس هلوتیکوس، می‌تواند سبب بهبود آسیب‌های القایی کلرید کادمیوم در بافت کبد شود.

واژگان کلیدی: پروبیوتیک، کلرید کادمیوم، بافت کبد، موش‌های صحرائی

* zah.keshtmand@iauctb.ac.ir

مقدمه

سالانه چندین میلیون تن کادمیوم از فعالیت‌های صنعتی بشر در جهان تولید می‌شود و این مقدار همچنان رو به افزایش است و نتیجه آن آلودگی محیط انسانی با این فلز می‌باشد. توسعه روزافزون صنعت، تکنولوژی و شهرنشینی، در کنار مزایای قابل توجه، منجر به بروز مشکلات خاصی نیز شده است که می‌توان به آلودگی شدید محیط زیست به انواع و فرم‌های مختلف اشاره کرد (۲۱).

کادمیوم یکی از آلاینده‌های مهم صنعتی و محیطی است که اثرات زیادی بر روی محیط اطراف دارد. این فلز سنگین و سمی به راحتی توسط گیاهان، حیوانات و میکروارگانیسم‌ها جذب می‌شود و در دوزهای بالاتر، آسیب‌های حاد سلولی و بافتی در موجود زنده ایجاد می‌کند. این فلز به طور معمول از طریق نوشیدن آب و غذای آلوده و ریه‌ها وارد بدن شده و خاصیت تراژونیک و کارسینوژنیک دارد (۳، ۴). کادمیوم به دلیل نیمه عمر بالا پس از ورود در بدن انباشته می‌شود. از آنجا که کادمیوم هیچ گونه نقش و وظیفه فیزیوشیمیایی در بدن انسان ندارد، بنابراین حضور و تجمع آن در بدن عواقب خطرناکی در پی خواهد داشت (۵). بیشتر کادمیم ورودی به بدن به کلیه‌ها و کبد رفته و برای سال‌های طولانی در آنجا باقی مانده و اندام‌ها را درگیر می‌کند (۵).

کبد به عنوان اندام خون‌ساز یکی از مهمترین ارگان‌های جانوری است که تحت تأثیر فلزات سنگین دچار عوارض نامطلوبی می‌شود. با توجه به نقش کبد در سم‌زدایی و نگهداری هموستاز متابولیک بدن می‌توان از این بافت به عنوان شاخص مناسبی در مطالعات بافت‌شناسی نام برد. ضایعات اکسیداتیو در بافت‌ها از نشانه‌های زود هنگام مسمومیت با کادمیوم می‌باشد و حال آنکه سرطان‌زایی از عوارض مسمومیت مزمن با کادمیوم محسوب می‌شود. متالوتیونین یک پروتئین متصل شونده به فلزات خصوصاً کادمیوم است. کبد به واسطه توانایی تولید مقادیر زیاد متالوتیونین مهمترین عضو در مسمومیت با

این فلز سنگین می‌باشد (۶). در مسمومیت با کادمیوم، سلول‌های کبدی با گذر زمان دچار مرگ سلولی آپاپتوتیک می‌شوند. تولید گونه‌های اکسیژن واکنشی و صدمات اکسیداتیو با مسمومیت کبدی القاشده توسط کادمیوم ارتباط دارد. کادمیوم باعث کاهش محتوی گلوکاتیون در هپاتوسیت‌های جدا شده می‌شود (۷).

مرگ سلولی و نکروز، صدمات کبدی ایجاد شده ناشی از مواجهه با کادمیوم می‌باشند. محققین عواملی هم چون افزایش تولید گونه‌های اکسیژن واکنش‌پذیر (ROS) و به دنبال آن استرس اکسیداتیو ناشی از تولید ROS را در القا اثرات سمی کادمیوم در بافت‌های مختلف دخیل می‌دانند (۸). بین تولید ROS داخل سلولی و مرگ سلولی برنامه ریزی شده به دنبال مواجهه با کادمیوم ارتباط مستقیم وجود دارد (۸). القاء مسمومیت کبدی و کلیوی تجربی حاد با تجویز کادمیوم در حیوانات آزمایشگاهی به اثبات رسیده است (۹ و ۱۰).

اخیراً راهبردهای پیشگیرانه و درمانی مسمومیت با کادمیوم، بر استفاده از ترکیبات با خاصیت و عملکرد آنتی اکسیداتیو متمرکز شده است (۱۲). پروبیوتیک‌ها میکروارگانیسم‌هایی با منشأ انسانی یا محیطی و در واقع مکمل میکروبی هستند که با بهبود تعادل میکروبی روده اثرات مفیدی بر سلامت میزبان دارند (۱۱). مصرف مداوم باکتری‌های پروبیوتیک می‌تواند سبب بهبود پاسخ سیستم ایمنی بدن می‌شود. همچنین، در پیشگیری و درمان بیماری‌های کبدی نیز نقش مؤثری دارند. پروبیوتیک‌ها از جذب سموم جلوگیری کرده و با کاهش جذب سموم سبب کاهش التهاب و استرس اکسیداتیو شده، در نتیجه به درمان بیماری‌های کبدی کمک کرده و از ابتلا به بیماری‌های کبدی نیز پیشگیری می‌کنند (۱۲).

فتحی و همکاران (۲۰۱۸) گزارش دادند که پروبیوتیک‌های باسیلوس کواگولانس و باسیلوس کازی با تحریک ترشح ترکیبات آنتی‌اکسیداتیو و ضدالتهابی، آسیب‌های القایی

تهیه کلرید کادمیوم

برای آلوده کردن نمونه‌های مورد آزمایش، توسط کلرید کادمیوم با کد ۲۳۹۲۰ از شرکت آزمیران خریداری شد.

روش آزمایش

برای اجرای آزمایش، موش‌ها در سه گروه ۷ تایی تقسیم‌بندی شدند. گروه کنترل، شامل موش‌هایی که تنها با آب و غذای پلیت شده به صورت گاوژ تغذیه شدند. گروه دریافت کننده کلرید کادمیوم (۳ mg/ml)، که این ماده را به صورت تک دوز و درون صفاقی دریافت کردند (۱۸) و گروه سوم، موش‌های دریافت کننده کلرید کادمیوم و پروبیوتیک (غلظت 10^9 cfu/ml) بودند.

برای تهیه غلظت پروبیوتیک‌ها، ۱ gr پروبیوتیک در ۹ cc آب مقطر حل شد (۱۳). برای ترکیب بهتر محلول ۰/۱٪ پروبیوتیک در آب مقطر، از شیکر استفاده شد و به مدت ۳۰ روز به هر موش از این محلول ۱ cc گاوژ شد.

سنجش آنزیم‌های کبد

موش‌ها پس از ۳۰ روز، با کتامین زایلازین بیهوش و خونگیری مستقیم از قلب انجام شد. سپس، نمونه‌های خون با ۴۰۰۰ rpm، به مدت ۱۰ min سانتریفیوژ شدند. برای اندازه‌گیری و سنجش آنزیم‌های کبدی ALP، AST و ALT سرم خون‌ها جدا شد. در این آزمایش از کیت تشخیص کمی میزان آنزیم در سرم یا پلاسما شرکت پارس آزمون استفاده شد.

بررسی بافت کبد

پس از تشریح، بافت کبد جدا شده و در سرم فیزیولوژی شستشو داده شد. برای مطالعات آسیب‌شناسی، کبد در داخل فرمالین بافر ۱۰٪ قرار داده شد. پس از انجام مرحله فیکسسیون، مرحله آبگیری، شفاف کردن، آغشته سازی و قالب‌گیری در پارافین برش‌هایی با ضخامت ۵ μm تهیه و مقاطع هیستوپاتولوژیک با رنگ‌آمیزی هماتوکسیلین-ئوزین تهیه شد (۱۶).

تراکلرید کرین در بافت موش صحرایی را کاهش داده و سبب بهبود آسیب‌ها می‌شود (۱۳).

نتایج پژوهش اسلام‌پرست و همکاران (سال ۲۰۱۳) نشان داد که در بیماران مبتلا به کبدچرب غیرالکلی، مصرف مکمل‌های حاوی پروبیوتیک به مدت ۲۸ هفته، سطح آنزیم‌های کبدی را به طور معنی‌داری کاهش می‌دهد (۱۴). همچنین، ضیائی و همکاران (سال ۲۰۰۹) در پژوهش خود نشان دادند که مصرف پروبیوتیک و پری‌بیوتیک غلظت آنزیم‌های کبدی را تغییر می‌دهند (۱۵). با توجه به عملکرد پروبیوتیک‌ها و تأثیر آن‌ها در بافت کبد، در این پژوهش تأثیر مخلوط پروبیوتیک‌های بومی ایرانی بر تغییرات بافت کبد موش‌های صحرایی نر در معرض آلاینده کلرید کادمیوم بررسی شد.

مواد و روش‌ها

در مطالعه حاضر، ۲۱ سر موش صحرایی نر نژاد ویستار با محدوده وزنی ۲۰۰ gr تا ۲۵۰ gr از انستیتو پاستور ایران خریداری شدند. یک هفته پیش از شروع آزمایش‌ها، موش‌ها برای سازگاری با محیط آزمایشگاه به حیوان‌خانه‌ی دانشکده‌ی علوم پایه‌ی دانشگاه آزاد اسلامی واحد تهران مرکزی منتقل شدند. حیوانات در شرایط استاندارد، با دوره‌ی ۱۲ h روشنایی و ۱۲ h تاریکی (سیکل طبیعی) در دمای $23 \pm 2^\circ C$ ، درون قفس‌های پلکسی‌گلاس مخصوص با دسترسی کافی به آب و غذای مناسب نگهداری شدند. تمامی آزمایش‌ها مطابق با دستورالعمل مراقبت و استفاده از حیوانات آزمایشگاهی و اصول اخلاقی مورد تأیید دانشکده‌ی علوم پایه دانشگاه آزاد اسلامی واحد تهران مرکزی (شناسه اخلاق IR.IAU.CTB.REC.1400.002) انجام شد.

تهیه مخلوط پروبیوتیک‌های بومی ایران

مخلوط پروبیوتیک‌های بومی ایران شامل باکتری‌های *Lactobacillus* و *Lactobacillus rhamnosus* باکتری‌های *helveticus Lactobacillus casei* به صورت پودر (CFU 10^{10} log) از شرکت تک‌ژن زیست خریداری شد.

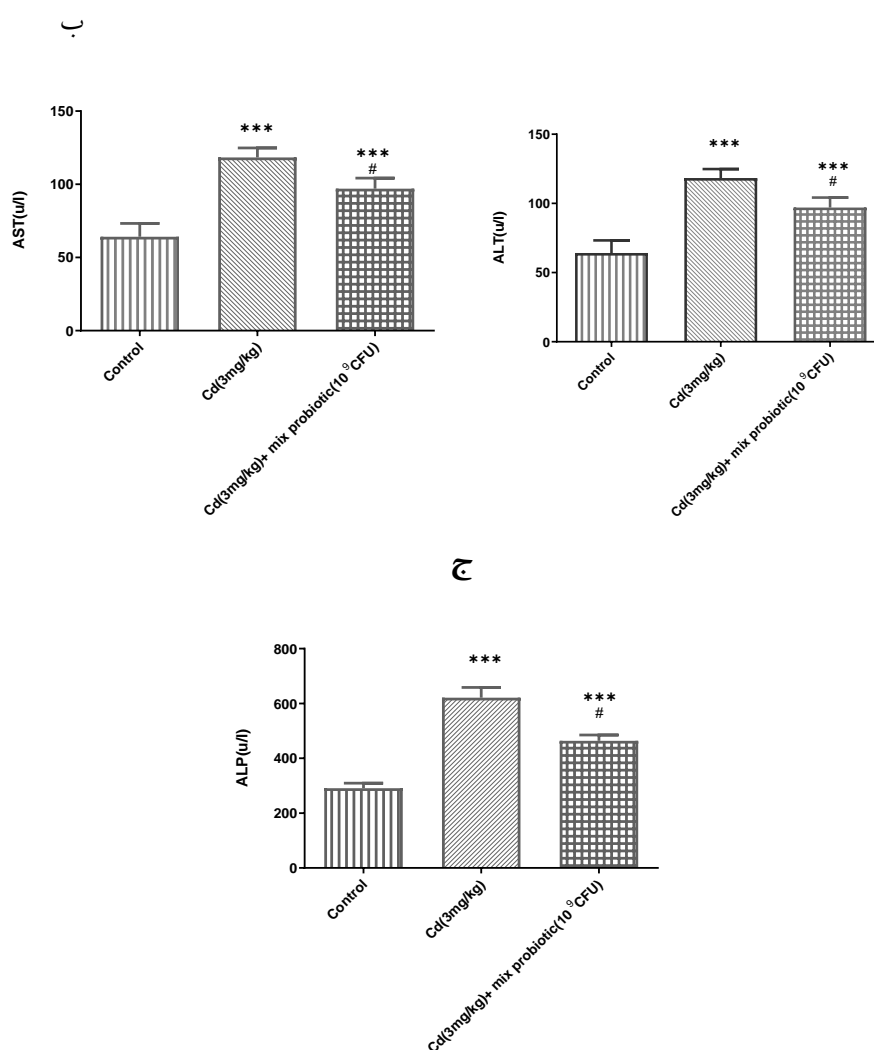
تحلیل آماری

محاسبه آماری این مطالعه با استفاده از نرم افزار SPSS 23 انجام شد و نتایج با آنالیز واریانس یک طرفه و تست توکی بررسی شد. اطلاعات به صورت میانگین \pm انحراف معیار محاسبه و $p < 0.05$ معنی دار در نظر گرفته شد.

نتایج

سطوح سرمی آلانین آمینوترانسفراز (ALT) و آسپارات آمینوترانسفراز (AST)، آلکالین فسفاتاز (ALP) در گروه‌های

مختلف آزمایش در نمودار ۱ (الف، ب، ج) نشان داده شده است. مقادیر سرمی آنزیم‌های کبدی ALT، AST و ALP در گروه دریافت کننده کلرید کادمیوم در مقایسه با گروه کنترل افزایش معنی داری داشت ($p < 0.001$). در حالی که، سطح آنزیم‌های کبدی در گروه کلرید کادمیوم تیمار با مخلوط پروبیوتیک‌های بومی ایرانی در مقایسه با گروه دریافت کننده کلرید کامیوم کاهش معناداری را نشان داد ($p < 0.05$).



نمودار ۱. الف) مقایسه میزان ALT، (ب) AST (ج) ALP در گروه‌های مختلف موش صحرائی نر.

Cd: کلرید کادمیوم، Mix probiotic: مخلوط پروبیوتیک بومی ایرانی)

***| اختلاف معنی دار با گروه کنترل ($p < 0.001$)؛ #| اختلاف معنی دار با گروه دریافت کننده کلرید کادمیوم ($p < 0.05$)

جدول ۱. مقایسه میزان درجه آسیب در سلول‌های بافت کبدی در گروه‌های مختلف آزمایش.

پارامترها	گروه کنترل	گروه دریافت‌کننده کلرید کادمیوم	کلرید کادمیوم همراه با مخلوط پروبیوتیک
تغییرات مورفولوژیک	-	+++	+
سلول واکویله شده	-	+++	+
سلول چربی	-	+++	+
سلول‌های التهابی	-	+++	+
سلول نکروزی	-	+++	+
نظم سلولی	-	+++	+
طناب سلولی	-	+++	+
اتساع وریدها	-	+++	+
سلول‌های تک‌هسته‌ای	-	+++	+
وریدهای پر خون	-	+++	+
سلول‌های هیدروپاتی	-	+++	+

بدون آسیب -؛ آسیب خفیف ++؛ آسیب متوسط +++؛ آسیب شدید +++

معیارهای تشخیصی عملکرد کبد و اولین قدم در تشخیص آسیب کبدی است (۱۸). در شرایط عادی، این آنزیم‌ها عمدتاً در سلول‌های کبدی وجود دارند، اما به دنبال آسیب‌های کبدی، این آنزیم‌ها وارد جریان خون می‌شوند. از جمله حساس‌ترین و پرکاربردترین آنزیم‌های کبدی، آمینوترانسفرازها هستند که آسپاراتات آمینوترانسفراز (AST) و آلانین آمینوترانسفراز (ALP) را شامل می‌شوند. این آنزیم‌ها معمولاً در سلول‌های کبدی و به میزان کمتری در سلول‌های عضلانی وجود دارند. در صورت آسیب کبد، این آنزیم‌ها از سلول‌های کبدی به خون وارد می‌شوند و سبب افزایش سطح آنزیم AST و ALT و بروز علائم بیماری کبد می‌شوند (۱۸ و ۱۹).

تحقیقات نشان داده است که مسمومیت کبدی القاء شده بوسیله کادمیوم به شکل وابسته به دوز، سبب افزایش غلظت سرمی کبدی آنزیم‌های ALT، AST و ALP می‌شود (۲۰). در مطالعه حاضر نیز به دنبال تجویز کلرید کادمیوم افزایش معنی‌دار آنزیم‌های کبدی نسبت به گروه کنترل مشاهده شد.

همچنین، برخی ویژگی‌های بافت کبد به لحاظ کیفی و به صورت درجه بندی (بدون آسیب -؛ آسیب خفیف ++؛ آسیب متوسط +++؛ آسیب شدید ++++) در گروه‌های آزمایش بررسی شد (جدول ۱).

بحث

مطالعات بافت شناسی می‌تواند ابزار مفیدی برای ارزیابی آسیب‌های ناشی از فلزات سنگین باشد. در سال‌های اخیر مطالعات متعددی بر روی جنبه‌های مختلف درمانی پروبیوتیک‌ها انجام شده است. همچنین، استفاده از پروبیوتیک‌ها جهت بهبود و تخفیف علائم بیماری‌های مختلف از جمله آلودگی با آلاینده‌های زیست محیطی به موضوع مورد علاقه بسیاری از محققان تبدیل شده است (۱۷). در این مطالعه تأثیر مخلوط پروبیوتیک‌های بومی ایرانی بر تغییرات بافت کبد موش‌های صحرایی نر در معرض آلاینده کلرید کادمیوم ارزیابی شد.

با توجه به سنتز انحصاری آنزیم‌های کبدی در هپاتوسیت‌های کبدی، اندازه‌گیری سطوح آنها یکی از

هارستاد و همکاران (۲۰۰۲) طی مطالعه‌ای نشان دادند که کلرید کادمیوم از طریق پراکسیداسیون اسیدهای چرب غیراشباع موجب ایجاد آسیب در سلول‌های کبد، کلیه و روده می‌شود (۹).

با توجه به نتایج پژوهش حاضر، میان گروه‌های دریافت کننده کلرید کادمیوم همراه با مخلوط پروبیوتیک نسبت به گروه کلرید کادمیوم سطح آنزیم‌های کبدی اختلاف معنی‌داری مشاهده شد، به طوری که در گروه کلرید کادمیوم همراه با مخلوط پروبیوتیک به طور مؤثری سطح آنزیم‌ها کاهش معنادار را نشان داد ($p < 0.05$).

اسلام و همکاران (۲۰۰۴) سال) نشان دادند که سطوح آنزیم‌های کبدی سرم تحت تأثیر پروبیوتیک تغییر می‌کند (۲۱).

همچنین، سیدی بیان و همکاران (سال ۲۰۱۳) با ارزیابی اثرات تأثیر پروبیوتیک‌های لاکتوباسیلوس کازئی و لاکتوباسیلوس پاراکازئی به همراه پریبیوتیک رافیلوز، افزایش آنزیم‌های کبدی موش را گزارش دادند (۲۲). نتایج به دست آمده از تأثیر دریافت مخلوط پروبیوتیک‌های بومی در گروه دریافت کننده کلرید کادمیوم در این پژوهش نیز در راستای مطالعات پیشین می‌باشد.

احتمالاً کاهش سطح سرمی آنزیم‌های کبد در گروه دریافت کننده مخلوط پروبیوتیک‌ها به این دلیل است که آن‌ها با ایجاد تعادل روده‌ای و افزایش در قابلیت هضم مواد مغذی و افزایش پاسخ ایمنی موجب کاهش تنش‌های ناشی از ترکیبات ضد مغذی موجود در خوراک، کاهش توکسین‌های روده‌ای و شرایط محیطی و بیماری‌ها بر کبد شده و بنابراین با افزایش در کارکردهای آن‌ها سبب کاهش سطح سرمی این آنزیم‌ها می‌شوند (۲۳).

در بخش دیگر این پژوهش، در گروه دریافت کننده کلرید کادمیوم، آثار هیستوپاتولوژیک در بافت کبد مشاهده شد. مطالعات مختلف انجام شده نیز مؤید افزایش آثار مخرب

در بافت کبد در حضور فلزات سنگین است که از آن جمله می‌توان به مطالعه شاپوری و همکاران (سال ۲۰۰۹) در بررسی فلز مس بروی تغییرات هیستوپاتولوژیک بافت کبد اشاره کرد. آن‌ها بیان داشتند که در غلظت‌های پایین در کبد پرخونی، خونریزی، واکوئل‌های چربی و تجمع گلیکوژن‌ها و در غلظت‌های بالاتر تغییرات سیتوپلاسم، نکروز کانونی و التهاب کپسول کبدی مشاهده می‌شود و آسیب کبدی بیشتر به صورت خونریزی پیش رونده است (۲۴).

Dar و همکاران (سال ۲۰۱۱) با بررسی اثر کلرید کادمیوم بر روی کبد و کلیه گربه‌ماهی آب شیرین *Clarias batrachus* عنوان کردند که تغییرات بافتی در این اندام‌ها به صورت سست شدن بافت کبدی، تغییر شکل هسته و واکوئل‌ها شدن سیتوپلاسم سلول کبدی مشاهده می‌شود (۲۵). قوامی و همکاران (سال ۲۰۲۰) نیز اثر تخریبی کلرید کادمیوم بر بافت کبد موش‌های صحرایی را گزارش دادند (۲۶).

رضانی فر و همکاران (سال ۲۰۱۵) اثر کورکومین بر سطح آنزیم‌های کبدی موش‌های صحرایی تیمار شده با کلرید کادمیوم را گزارش دادند و اثرات تخریبی کلر در کبد را نشان دادند (۲۷). در پژوهش حاضر نیز در گروه دریافت کننده کلرید کادمیوم تخریب بافت کبد قابل مشاهده بود که با مطالعات قبلی همسو و هم جهت است. تولید گونه‌های اکسیژن واکنشی و صدمات اکسیداتیو با مسمومیت کبدی القاشده توسط کادمیوم ارتباط دارد. کادمیوم باعث کاهش محتوی گلوکوتایون در هپاتوسیت‌های جدا شده می‌شود. مرگ سلولی و نکروز، صدمات کبدی ایجاد شده ناشی از مواجهه با کادمیوم هستند. پژوهشگران عواملی همچون افزایش تولید گونه‌های اکسیژن واکنش‌پذیر (ROS) و به دنبال آن استرس اکسیداتیو ناشی از تولید ROS را در القا اثرات سمی کادمیوم در بافت‌های مختلف دخیل می‌دانند (۲۸). بین تولید ROS داخل سلولی و مرگ سلولی برنامه ریزی شده به دنبال در معرض قرار گرفتن با کادمیوم ارتباط مستقیم وجود دارد (۸). از طرف دیگر ثابت شده

بر طبق نتایج به‌دست آمده از پژوهش حاضر احتمالاً درمان با مخلوط پروبیوتیک‌های بومی ایرانی (*Lactobacillus* و *Lactobacillus rhamnosus Bacteria casei bacteria* و *Lactobacillus helveticus*) اثرات محافظتی بر مسمومیت کبدی القا شده توسط کلرید کادمیوم دارد. پروبیوتیک‌ها احتمالاً با مهار برهم‌کنش‌های شیمیایی رادیکال‌های آزاد ناشی از کلرید کادمیوم به‌عنوان آغازگر استرس اکسیداتیو، پراکسیداسیون لیپید و تغییرات مولکولی و همچنین با سرکوب روند التهاب بافتی در کبد، اثر حفاظت‌کنندگی خود در کبد را اعمال می‌کند.

تشکر و قدردانی

مقاله حاضر از پایان‌نامه دانشجویی در مقطع کارشناسی ارشد گروه زیست‌شناسی دانشگاه آزاد اسلامی واحد تهران مرکزی با کد ثبتی ۱۰۱۲۹۳۳۶۹۸۳۸۱۹۲۱۳۹۹۱۶۲۳۱۲۰۹۲ است.

تعارض منافع

طبق اظهار نویسندگان تعارض در منافع وجود ندارد.

منابع

1. Rahimzadeh MR, Rahimzadeh MR, Kazemi S, Moghadamnia AA. Cadmium toxicity and treatment: An update. *Caspian journal of internal medicine*. 2017;8(3):135-145.
2. Lane E, Cauty MJ, More SJ. Cadmium exposure and consequence for the health and productivity of farmed ruminants. *Research in veterinary Science*. 2015;101:132-139.
3. Wei B, Yang L. A review of heavy metal contaminations in urban soils, urban road dusts and agricultural soils from China. *Microchemical journal*. 2010;94(2):99-107.
4. Mirzabeygi M, Abbasnia A, Salimi J, Mahvi AH. Determination of the heavy metals concentrations

که تجویز کادمیوم باعث افزایش رادیکال‌های آزاد اکسیژن و نیز میزان MDA به‌عنوان شاخص پراکسیداسیون لیپیدها) و همچنین کاهش آنزیم‌های آنتی‌اکسیدانی GPx و SOD می‌شود (۲۹). مطالعات متعدد نشان داده است که تغییر در تعداد و اندازه هسته‌های هپاتوسیت می‌تواند به دلیل افزایش آلاینده‌ها و افزایش فعالیت‌های متابولیکی هسته با منشأ پاتولوژیکی رخ دهد. نکروز در هپاتوسیت‌ها می‌تواند از تجمع آلاینده‌ها و افزایش غلظت آنها در کبد ایجاد شود که سبب کاهش گردش خون و کاهش مواد غذایی در کبد می‌شود. در گروه دریافت‌کننده کلرید کادمیوم تیمار شده با مخلوط پروبیوتیک‌ها، بهبودی نسبی در آسیب‌های بافت کبد مشاهده شد. همچنین، پروبیوتیک‌ها با جذب روده‌ای آمونیاک و سموم، کاهش فعالیت آنزیم اوره‌آز باکتریایی و کاهش تنش‌های اکسیداتیو ناشی از جذب آمونیاک موجب بهبود عملکرد کبد می‌شوند (۳۰).

مکانیسم اثر پروبیوتیک‌ها و سین‌بیوتیک‌ها از سه طریق، تأثیرات آنتی‌میکروبی مستقیم، تقویت تمامیت سد دفاعی مخاطی و تغییرات مطلوب در سیستم ایمنی بدن می‌باشد (۳۱).

پروبیوتیک‌ها در پیشگیری و درمان بیماری‌های کبدی نیز نقش مؤثری دارند. پروبیوتیک‌ها از طریق کاهش فعالیت اوره‌آز باکتریایی سبب کاهش آمونیاک در سیستم پورتال می‌شوند، همچنین با کاهش pH و کاهش نفوذپذیری روده جذب آمونیاک را کاهش می‌دهند. افزایش آمونیاک خون در بعضی از بیماری‌های کبدی، نارسایی کبد، مسمومیت با اوره رخ می‌دهد و منجر به ضایعات مغزی و عصبی در بیمار می‌شود. پروبیوتیک‌ها از جذب سموم جلوگیری کرده و با کاهش جذب آمونیاک و سموم سبب کاهش التهاب و استرس اکسیداتیو شده، در نتیجه به درمان بیماری‌های کبدی کمک کرده و از ابتلا به بیماری‌های کبدی نیز پیشگیری می‌کنند (۱۲).

نتیجه‌گیری

- fatty liver disease: a meta-analysis. Euroasian journal of hepato-gastroenterology. 2017;7(2):130-137.
13. Pulavendran S, Vignesh J, Rose C. Differential anti-inflammatory and anti-fibrotic activity of transplanted mesenchymal vs. hematopoietic stem cells in carbon tetrachloride-induced liver injury in mice. International immunopharmacology. 2010;10(4):513-519.
14. Fathi N, Keshtmand Z, The effect of Bacillus coagulans and Lactobacillus casei probiotics on liver damage caused by carbon tetrachloride and the activity of liver enzymes in male rats. Journal of Animal Biology .2018;11(4):65-74.
15. Eslamparast T, Poustchi H, Zamani F, Sharafkhab M, Malekzadeh R, Hekmatdoost A. The effects of dietary synbiotic supplementation on the liver enzymes, inflammatory markers and hepatic fibrosis in patients with nonalcoholic fatty liver disease: A double-blind randomized clinical trial. Iranian Journal Nutrition Science Food Technology. 2013; 8 (2) :1-8.
16. Ziaei H, Karimi Torshizi MA, Bashtani M, Naeemipour H, Zeinali, A. Efficiency evaluation of antibiotic growth promoter's alternatives on immune response and some blood metabolites in broiler chickens. Journal of Agriculture and Natural Resources Sciences. 2009;16(2):1-13.
17. Nazir Y, Hussain SA, Abdul Hamid A, Song Y. Probiotics and their potential preventive and therapeutic role for cancer, high serum cholesterol, and allergic and HIV diseases. BioMed research international. 2018;2018:1-17.
18. Chater S, Douki T, Garrel C et al. Cadmium-induced oxidative stress and DNA damage in kidney of pregnant female rats. Comptes rendus Biologies. 2008; 331:426-432.
19. Jalili C, Farzaei MH, Iraj Rashidi I, Mohammadnezamian A, Ghanbari A. Royal jelly protects dichlorvos liver-induced injury in male Wistar rats. Research in Pharmaceutical Sciences. 2022;17(2): 209-218.
- (lead, Cadmium, Chromium) in rural drinking water supplies of Torbat Heydariyeh city and distribution of GIS. Journal of Research in Environmental Health. 2016;2(2):146-153.
5. Ahmad B, Qureshi T, Manohar S, Kaur P, Khaliq R. Effect of cadmium chloride on the histoarchitecture of liver and kidney of a freshwater catfish, Clarias batrachus. International Journal of Environmental Sciences. 2011;2(2):531-536.
6. Murugavel P, Pari L. Effects of diallyl tetrasulfide on cadmium-induced oxidative damage in the liver of rats. Human & experimental toxicology. 2007;26(6):527-534.
7. Ye JL, Mao WP, Wu AL, Zhang NN, Zhang C, Yu YJ, et al. Cadmium-induced apoptosis in human normal liver L-02 cells by acting on mitochondria and regulating Ca²⁺ signals. Environmental Toxicology and Pharmacology. 2007;24(1):45-54.
8. Lee WK, Bork U, Thévenod F. Mitochondria as a target of cadmium nephrotoxicity: induction of swelling and cytochrome c release. Toxicology mechanisms and methods. 2004;14(1-2):67-71.
9. Harstad EB, Klaassen CD. iNOS-null mice are not resistant to cadmium chloride-induced hepatotoxicity. Toxicology. 2002;175(1-3):83-90.
10. Karadeniz A, Cemek M, Simsek N. The effects of Panax ginseng and Spirulina platensis on hepatotoxicity induced by cadmium in rats. Ecotoxicology and environmental safety. 2009;72(1):231-235.
11. Zendeboodi F, Khorshidian N, Mortazavian AM, da Cruz AG. Probiotic: conceptualization from a new approach. Current Opinion in Food Science. 2020;32:103-123.
12. Lavekar AS, Raje DV, Manohar T, Lavekar AA. Role of probiotics in the treatment of nonalcoholic

- a Freshwater Catfish, *Clarias batrachus*. *Our Nature*. 2011;9(1):83-88.
26. Ghavami M, Shariati M, Mokhtari M, Khatamsaz S. The Protective Effects of Hydroalcoholic Extract of *Passiflora caerulea* Aerial Parts Against Hepatic Dysfunction Induced by Cadmium Chloride in Adult Male Rats. *Journal of animal physiology and development*. 2020;4(51):25-37.
27. Ramezanyfard Darabi M, Hemayatkhah Jahromi V. Effect of Curcumin on liver enzymes in rats treated with cadmium chloride. *Journal of Gorgan University of Medical Sciences*. 2018;19(4):21-26.
28. Wang S-H, Shih Y-L, Lee C-C, Chen W-L, Lin C-J, Lin Y-S, et al. The role of endoplasmic reticulum in cadmium-induced mesangial cell apoptosis. *Chemico-biological interactions*. 2009;181(1):45-51.
29. Gupta RS, Gupta ES, Dhakal BK, Thakur AR, Ahnn J. Vitamin C and vitamin E protect the rat testes from cadmium-induced reactive oxygen species. *Molecules and Cells*. 2004;17(1):132-139.
30. Yeo J, Kim KI. Effect of feeding diets containing an antibiotic, a probiotic, or yucca extract on growth and intestinal urease activity in broiler chicks. *Poultry Science*. 1997;76(2):381-385.
31. Patel R, DuPont HL. New approaches for bacteriotherapy: prebiotics, new-generation probiotics, and synbiotics. *Clinical Infectious Diseases*. 2015;60(2): 108-121.
20. Rogalska J, Pilat-Marcinkiewicz B, Brzóška MM. Protective effect of zinc against cadmium hepatotoxicity depends on this bioelement intake and level of cadmium exposure: a study in a rat model. *Chemico-Biological Interactions*. 2011;193(3):191-03.
21. Islam M, Rahman M, Kabir S, Kamruzzaman S, Islam M. Effects of probiotics supplementation on growth performance and certain haemato-biochemical parameters in broiler chickens. *Bangladesh Journal of Veterinary Medicine*. 2004;2(1):39-43.
22. Seyedi B, Heidary R, Tukmechi A. Dietary effect of *L. casei* and *L. paracasei* as probiotic bacteria with Raftilose as peribiotic on the growth and liver enzymes in rat. *Razi Journal of Medical Sciences*. 2013;20(107):1-9.
23. Aziz Mousavi SMA, Mahmoodzadeh Hosseini H, Mirhosseini SA. Review of Dietary Probiotics in Poultry. *Journal of Applied Biotechnology Reports*. 2018 ;5(2):48-54.
24. Shapouri M, Oryan S, Esmaili SARI A. The impact of copper on histopathological point of gonad, liver and muscle tissues of cyprinus carpio. *Journal of large animal clinical science research (journal of veterinary medicine)*. 2009;3(7):23-29.
25. Dar B, Qureshi T, Khaliq R. Effect of Cadmium Chloride on the Histoarchitecture of Certain Organs of

The effect of a mixture of native Iranian probiotics (*Lactobacillus rhamnosus*, *Lactobacillus casei* and *Lactobacillus holoticus*) on liver tissue changes in male rats exposed to cadmium chloride

Arezu kohan¹, Zahra Keshtmand^{1*}

Department of Biology, Central Tehran Branch, Islamic Azad University, Tehran, Iran.

Abstract

Probiotics are beneficial organisms that can be used as a suitable tool against absorption and possible poisoning by heavy metals. The aim of this study was to investigate the effect of a mixture of native Iranian probiotics (*Lactobacillus rhamnosus*, *Lactobacillus casei* and *Lactobacillus holoticus*) on liver tissue changes in male rats infected with cadmium chloride. 21 adult male Wistar rats were divided into 3 groups of 7: control, cadmium chloride, cadmium chloride with a mixture of native Iranian probiotics. Cadmium chloride (3 mg/kg) was injected intraperitoneal and by probiotic gavage (10^9 CFU/ml) for 30 days. At the end of the test, blood samples were taken from the heart to measure the serum level of liver enzymes, liver tissue was extracted and histological studies of the liver were performed after hematoxylin-eosin staining. Data were compared between groups based on one-way ANOVA and Tukey test. Serum levels of liver enzymes in the group receiving cadmium chloride showed a significant increase compared to the control group and in the group treated with a mixture of native Iranian probiotics showed a significant decrease. Also, morphological changes of liver tissue in the group treated with probiotics showed a decrease in tissue damage compared to the cadmium chloride group. According to the findings of this study, the use of a mixture of native Iranian probiotics (*Lactobacillus rhamnosus*, *Lactobacillus casei* and *Lactobacillus holoticus*) can improve the induced damage of cadmium chloride in liver tissue.

Keywords: Probiotics, Cadmium chloride, Liver tissue, Rats

*zah.keshtmand@iauctb.ac.ir