



اثر حفاظتی مخلوط پروبیوتیک بومی ایرانی لاکتوباسیلوس رامنوسوس، لاکتوباسیلوس کازئی و لاکتوباسیلوس هلوتیکوس بر آسیب‌های القایی استات سرب در بافت ریه موش‌های صحرائی نر

سید علیرضا موسوی حقیقی^۱، زهرا کشتمند^{۱*}، حمیدرضا صمدی خواه^۱

اگره زیست‌شناسی، واحد تهران مرکزی، دانشگاه آزاد اسلامی، تهران، ایران

تاریخ دریافت: ۱۴۰۱/۰۳/۲۰ تاریخ پذیرش: ۱۴۰۱/۰۴/۲۸

چکیده

پروبیوتیک‌ها میکروارگانیسم‌های زنده‌ای هستند که استفاده از مقادیر کافی آنها اثرات مفیدی بر میزبان دارند. از مشخصه‌های عالی آنها برای میزبان بی‌خطر و مطمئن بودن و نیز، فعالیت آنتی‌اکسیدانی آنها می‌باشند. هدف از این پژوهش بررسی تاثیر مخلوط پروبیوتیک‌های بومی ایرانی لاکتوباسیلوس رامنوسوس، لاکتوباسیلوس کازئی و لاکتوباسیلوس هلوتیکوس، بر تغییرات بافت ریه موش‌های صحرائی نر آلوده به استات سرب می‌باشد. در این مطالعه تجربی، ۲۱ سر موش صحرائی نر بالغ نژاد ویستار به ۳ گروه ۷ تایی شامل، گروه کنترل، استات سرب، استات سرب به همراه مخلوط پروبیوتیک‌های بومی ایرانی تقسیم شدند. تزریق استات سرب تک دوز (۱۰ mg/kg) به صورت درون صفاقی انجام شد و پروبیوتیک‌ها (10^9 CFU/ml) به مدت ۳۵ روز گاوژ شدند. پس از پایان آزمایش، موش‌های صحرائی بیهوش شد و از ریه مقاطع بافتی تهیه شد. نمونه‌ها پس از رنگ آمیزی با هماتوکسیلین-ئوزین، توسط میکروسکوپ نوری عکسبرداری و بررسی شدند. بررسی تغییرات مورفولوژیکی بافت ریه کاهش آسیب بافتی را در گروه تیمار با پروبیوتیک‌ها در مقایسه با گروه استات سرب نشان داد. با توجه به یافته‌های این پژوهش استفاده از مخلوط پروبیوتیک‌های بومی ایرانی لاکتوباسیلوس رامنوسوس، لاکتوباسیلوس کازئی و لاکتوباسیلوس هلوتیکوس، می‌تواند سبب بهبود آسیب‌های القایی استات سرب در بافت ریه شود.

واژگان کلیدی: پروبیوتیک، استات سرب، بافت ریه، موش‌های صحرائی

*zah.keshtmand@iauctb.ac.ir

مقدمه

فلزات سنگین از سمی ترین آلاینده‌ها در محیط زیست هستند (۱). سرب شایع ترین فلز سنگین آلوده کننده زیست محیطی است. این فلز که به طور گسترده در پوسته زمین توزیع شده از دیرباز مورد استفاده بوده و امروزه نیز در صنایع مختلف بسیار پر کاربرد است، جزو فلزات بسیار سمی برای انسان و سایر پستانداران است که در محیط زندگی انسان فراوان است (۲ و ۳). منشاء سرب در محیط زیست به طور عمده ناشی از انواع فعالیت‌های صنعتی مانند ذوب و آبکاری فلز، تولید باتری، تولید مهمات، تولید رنگ و خمیر کاغذ است. همچنین، معادن سرب حاضر در محیط‌های طبیعی و زیستگاه‌های حیات وحش طی عملیات کشف، استخراج، حمل و نقل و فرآوری، حجم زیادی از آلاینده سرب را وارد محیط می‌کنند. ترکیبات سرب ممکن است تا کیلومترها دورتر از معادن منتقل شوند. این موضوع در نواحی مختلف بسته به شرایط جوی متفاوت است. سرب به ذرات گرد و غبار موجود در هوا متصل می‌شود و اثرات سمی را بر پوشش گیاهی، خاک و موجودات زنده تحمیل می‌کند. امروزه آلودگی محیطی ناشی از سرب به علت داشتن اثرات سمی بر موجودات زنده مورد توجه قرار گرفته است (۴ و ۵). جدا از منابع بی‌شمار شغلی که انسان را در معرض تماس با سرب قرار می‌دهد، غذاها، آب، هوا، رنگ‌هایی با پایه سرب، عادت سیگار کشیدن و مصرف نوشیدنی‌های الکلی آلوده به سرب مهمترین منابع غیر شغلی آلودگی انسان با سرب است (۶). مطالعات متعدد در انسان و حیوانات آسیب‌های القایی سرب در بافت‌های مختلف را نشان داده است (۱۰ و ۱۱). این ماده پس از جذب از طریق پوست، دستگاه گوارش و تنفس و انتقال از طریق خون، در کلیه، کبد، طحال، دستگاه اعصاب مرکزی، مغز استخوان و سیستم تولیدمثلی رسوب می‌کند، اثرات منفی بر ساختارهای بیوشیمیایی و فیزیولوژیکی دارد. حتی ورود مقادیر جزئی سرب به بدن باعث مسمومیت زیاد می‌شود و به دلیل اثرات اکسیداسیون، سبب اختلال در عملکرد اعضای مختلف بدن می‌شود (۱۲).

اگرچه مکانسیم دقیقی برای آسیب‌های القایی سرب روی اندام‌های مختلف وجود ندارد و حتی اختلاف نظرهایی در مورد مکانسیم عمل این فلز وجود دارد (۷)، اما برخی از مسیرهایی که آلودگی‌های زیست محیطی ناشی از فلزات سنگین، از جمله سرب با تولید گونه‌های فعال اکسیژن، کربن، سولفور و نیتروژن سبب ایجاد اختلال در عملکرد سلول، کاهش فعالیت آنزیم، تغییر در عملکرد پروتئین‌ها و تخریب لایه لیپیدی، DNA و تغییرات پاتولوژی مهم در بافت می‌شود (۸). غشای سلول مقادیر بالایی اسید چرب غیر اشباع با پیوند دوگانه و DNA دارد و رادیکال‌ها آزاد و رادیکال‌های هیدروکسیل تولید شده به صورت مستقیم به این غشا حمله کرده و منجر به القای مرگ برنامه ریزی شده سلول می‌شوند (۹).

بنابراین اهمیت آسیب‌های ناشی از سرب، مطالعات زیادی برای غلبه بر این آسیب‌ها انجام شده است. با توجه به اثرات محافظتی آنتی‌اکسیدان‌ها بر سمیت ناشی از سرب، این مطالعات عمدتاً بر درمان‌های آنتی‌اکسیدانی تمرکز دارند (۱۳ و ۱۴). ترکیبات آنتی‌اکسیدانی در واکنش‌های تک الکترون با رادیکال‌های آزاد درون بدن واکنش نشان می‌دهند و از آسیب اکسیداتیو جلوگیری می‌کنند. بنابراین، آنتی‌اکسیدان‌های طبیعی نه تنها نقش مهمی در پیشگیری و درمان کمکی بیماری‌ها دارند بلکه می‌توانند مانع از بروز عوارض جانبی بر سلامت انسان شوند (۱۵).

پروبیوتیک‌ها، میکروارگانیسم‌های زنده‌ای هستند، که به عنوان مواد غیر قابل هضم غذا تعریف شده‌اند. این میکروارگانیسم‌ها در میزبان با تحریک رشد یا فعالیت یک یا چند باکتری مفید و عملکرد آنها تلاش می‌کنند سلامت میزبان را بهبود دهند و منجر به بروز اثرات مفید بر سلامتی میزبان شوند. بخش عمده‌ای از پروبیوتیک‌ها به گروه بزرگی از باکتری‌های اصلی فلور میکروبی روده انسان تعلق دارند و زندگی همسفرگی بی‌ضرری را در آنجا دارند (۱۶ و ۱۷). باور موجود در مورد اثرات مفید پروبیوتیک‌ها، بر پایه این واقعیت است که فلور میکروبی روده نقش محافظت کننده‌ای در برابر بیماری‌های مختلف از خود نشان می‌دهد؛ بنابراین، اثر اصلی

بر آسیب‌های القایی استات سرب در بافت ریه موش‌های صحرایی نر

شد و در کلیه روش‌ها، اصول اخلاقی مورد تایید دانشکده‌ی علوم پایه دانشگاه آزاد اسلامی واحد تهران مرکزی رعایت شد.

گروه‌بندی حیوانات

۲۱ سر موش صحرایی نر نژاد ویستار با محدوده وزنی ۲۰۰ g تا ۲۵۰ g که در شرایط ذکر شده نگهداری شدند، به‌طور تصادفی در ۳ گروه هفت تایی تقسیم شدند. گروه کنترل (سالم) شامل موش‌هایی می‌باشند که روزانه صرفاً آب و غذا دریافت کردند. گروه دوم، موش‌هایی هستند که جهت القا آسیب، استات سرب (۱۰ mg/kg وزن) دریافت کردند (۲۲). گروه سوم، موش‌هایی بودند که استات سرب به همراه مخلوط پروبیوتیک بومی لاکتوباسیلوس رامنوسوس، لاکتوباسیلوس کازئی و لاکتوباسیلوس هلویتیکوس دریافت کردند.

مقدار ۱۰ mg/kg استات سرب به صورت درون صفاقی تزریق شد. همچنین، گاوآژ پروبیوتیک نیز انجام شد.

تهیه مخلوط پروبیوتیک

مقدار ۱ g پروبیوتیک به ۹ CC آب مقطر اضافه شد و بر روی شیکر قرار داده شد تا محلول کاملاً یک‌دست شود. سپس، به مدت ۳۵ روز ۱۱ CC زاین مخلوط پروبیوتیک (۱۰^۹ cfu/ml) به هر موش گاوآژ شد (۲۳).

تهیه استات سرب

برای آلوده کردن نمونه‌های مورد آزمایش توسط استات سرب، این ماده شیمیایی با کد ۱۰۷۳۷۵ از شرکت آزمایش‌ان خریداری شد.

تهیه مخلوط پروبیوتیک‌های بومی ایران

مخلوط پروبیوتیک‌های بومی ایران شامل باکتری‌های لاکتوباسیلوس رامنوسوس (IBRC-M11322)، لاکتوباسیلوس هلویتیکوس (TG-35) و لاکتوباسیلوس کازئی (IBC-M10784) به صورت پودر و با غلظت ۱۰^{۱۰} cfu/ml از شرکت تک‌ژن زیست خریداری شد.

پروبیوتیک‌ها با تثبیت فلور میکروبی روده مشخص می‌شود (۱۸).

پروبیوتیک‌ها به‌عنوان میکروب‌های زنده بی‌خطر پر کاربرد در میزبان، علاوه بر اثرات مفید بر دستگاه گوارش، در بهبود عملکرد ایمنی بدن، بیماری‌های پوستی، دیابت، سرطان، بیماری‌های کبدی، هایپرنتشن، سیستم اوروژنیتال و دهان استفاده شده‌اند (۱۹ و ۲۰). بررسی‌ها در این زمینه، نتایج امیدبخشی به همراه داشته است. به‌طور کلی، به‌نظر می‌رسد پروبیوتیک به‌عنوان یک تنظیم‌کننده، درمانی امیدوارکننده و مطمئن است؛ با این وجود برای استفاده از پروبیوتیک‌ها به عنوان درمان جایگزین در کنار سایر درمان‌های قدیمی به مطالعات گسترده‌تری نیاز است.

با توجه به آلودگی‌های مواد غذایی و محیط به عناصر سنگین مانند سرب، بررسی تأثیر ترکیباتی که بتوانند آسیب‌های القایی این عناصر را کاهش دهند مهم است. بنابراین، هدف از مطالعه حاضر بررسی تأثیر مخلوط پروبیوتیک‌های لاکتوباسیلوس رامنوسوس^۲، لاکتوباسیلوس کازئی^۳ و لاکتوباسیلوس هلویتیکوس^۴ بر آسیب‌های القایی سرب در ریه‌های موش صحرایی نر می‌باشد.

مواد و روش‌ها

در این مطالعه، موش صحرایی نر بالغ نژاد ویستار با میانگین وزن ۲۵۰-۲۲۰ g به تعداد ۲۱ سر از شرکت انیستیتو پاستور تهیه شد. حیوانات محدودیت دسترسی به آب و غذا نداشتند و در شرایط نوری ۱۲ h روشنایی و ۱۲ h تاریکی با درجه حرارت ۳ ± ۲۲ °C و رطوبت ۷۰٪ در اتاق مخصوص حیوانات نگهداری شدند. تمامی آزمایش‌ها یک هفته پس از نگهداری حیوانات و سازش با شرایط محیط جدید انجام شد. یک هفته پیش از شروع آزمایشات موش‌ها برای سازش با محیط آزمایشگاه به حیوان‌خانه‌ی دانشکده‌ی علوم پایه‌ی دانشگاه آزاد اسلامی واحد تهران مرکزی منتقل شدند. آزمایشات در بازه‌ی زمانی مشخصی از روز و منطبق با دستورالعمل مراقبت و استفاده از حیوانات آزمایشگاهی انجام

⁴ *Lactobacillus casei*

² *Lactobacillus rhamnosus*

³ *Lactobacillus helveticus*

نمونه‌گیری

تعمیقی توکی نیز برای بررسی تفاوت‌های بین گروهی استفاده شد و سطح معناداری نیز ($p \leq 0.05$) در نظر گرفته شد. نتایج در هر مورد به صورت میانگین به همراه انحراف معیار گزارش شده است.

ملاحظات اخلاقی

مطالعه حاضر با مجوز کمیته اخلاق دانشگاه آزاد اسلامی تهران مرکزی با کد ۹۷۰۱۱۴۶۹۷ انجام شده است. در این پژوهش کوشش شد تمام موازین اخلاقی کار با حیوان مورد توجه باشد و الزامات معاهده هلسینکی نیز رعایت شود (IR.IAU.CTB.REC.1400.051).

یافته‌ها

مطالعات بافت‌شناسی ریه براساس شدت درجه آسیب (نرمال برابر صفر تا یک، خفیف برابر یک تا دو، متوسط برابر دو تا سه و شدید برابر سه تا چهار) انجام شد. نتایج در جدول ۱ آورده شده است. مشاهدات میکروسکوپی بافت ریه در گروه‌های مختلف حیوانات بر اساس رنگ‌آمیزی هماتوکسیلین-ئوزین نشان داد که در گروه کنترل، بافت ریه دارای نمای طبیعی می‌باشد و آلوئول‌ها و بافت بینابینی طبیعی است و تخریبی در آن مشاهده نمی‌شود. همچنین، تجمع سلول‌های التهابی و فیبرهای کلاژن مشاهده نشد (شکل ۱، الف). اندازه، تعداد آلوئول‌ها و نیز دیواره بین آلوئولی به لحاظ تعداد سلولی مناسب است. ویژگی‌های سلولی از قبیل شکل هسته و سیتوپلاسم و نیز تعداد سلول‌ها نرمال گزارش شد.

در گروه دریافت‌کننده استات سرب، تجمع بافت همبند و فیروبلاست‌ها در فضای آلوئولی و ضخیم شدن دیواره آلوئول‌ها، تخریب گسترده و شدید آلوئول‌ها و ایجاد فضاهای وسیع، تجمع فیروبلاست‌ها و فیبرهای کلاژن در بعضی مناطق ریه دیده شد. آثار خونریزی نیز قابل مشاهده است (شکل ۱، ب). در گروه دریافت‌کننده مخلوط پروبیوتیک اکثر نواحی بافت تقریباً ساختمان نرمال دارد و از آسیب بافت ریه کاسته شده است (شکل ۱، ج).

۳۵ روز پس از شروع آزمایش و با رعایت اصول کار با حیوانات آزمایشگاهی مصوب دانشگاه تهران مرکزی (IR.IAU.CTB.REC.1400.051)، حیوانات توسط کتامین-زایلانین ۱٪ (۱۰ mg زایلانین ۱۰۰۰ mg کتامین) بی‌هوش شدند. سپس، بافت‌های ریه خارج و برای شستشو در ظرف حاوی نرمال سالین قرار داده شدند. برای انجام آزمایشات هیستوپاتولوژی بافت ریه در فرمالین ۱۰٪ تثبیت شد. برای تهیه لام‌ها بلوک‌های پارافینی از نمونه بافتی تهیه شد و پس از برش زدن توسط میکروتوم با ضخامت ۵ μ با هماتوکسیلین-ئوزین رنگ‌آمیزی شدند. برای ارزیابی هیستوپاتولوژی از هر گروه هفت لام تهیه شد (از هر حیوان یک لام) و در هر لام پنج فیلد بررسی شد. برای مطالعه لام‌های تهیه شده، از میکروسکوپ نوری نیکون (E200 ECLIPSE، ساخت کشور ژاپن) با بزرگنمایی $\times 40$ استفاده شد (۲۴).

برای ارزیابی شاخص‌های میکروسکوپی (هیستوپاتولوژی) پس از رتبه‌بندی، گروه‌ها با یکدیگر مقایسه شدند. در این ارزیابی ضخامت دیواره آلوئول، تخریب اپتلیوم، خونریزی و تجمع فیبر کلاژن و سلول‌های التهابی به عنوان شاخص در نظر گرفته شد. بر این اساس میزان بافت نشان‌دهنده که این شاخص‌ها، از ۰ تا ۴ ارزش‌گذاری شد و در نهایت محدوده عددی صفر تا یک نرمال، یک تا دو خفیف، دو تا سه متوسط و سه تا چهار شدید در نظر گرفته شد.

تحلیل داده‌ها

بررسی مقاطع آسیب‌شناسی بافت ریه به صورت کیفی و براساس شدت درجه آسیب (نرمال از صفر تا یک، خفیف برابر یک تا دو، متوسط برابر دو تا سه و شدید برابر سه تا چهار) انجام شد. ابتدا طبیعی بودن توزیع داده‌های خام از طریق آزمون کولموگروف-اسمیرنوف بررسی و تأیید شد ($p > 0.05$). آزمون آنالیز واریانس یک‌طرفه و آزمون

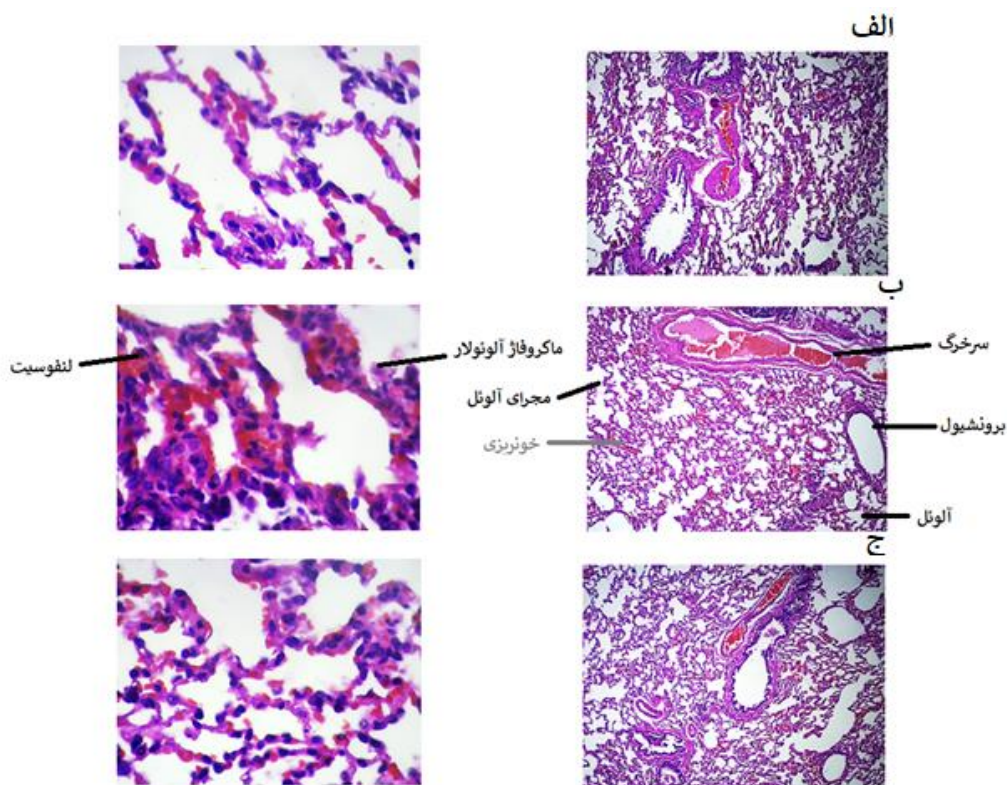
جدول ۱. معیارهای ارزیابی بافت ریه در گروه‌های مختلف

معیار	گروه کنترل	دریافت‌کننده استات سرب (۲۰ mg/kg)	دریافت‌کننده استات سرب + مخلوط پروبیوتیک (109 CFU/ml)
ضخامت دیواره آلونل	۰/۳۱±۰/۱۳	^b ۴/۱۱±۰/۰۵	bc۲/۴۱±۰/۲۱
تخریب اپی تلیوم	۰/۲۶±۰/۰۶	^b ۳/۱۲±۰/۰۴۰	bc۱/۴۱±۰/۱۶
خونریزی در بافت ریه	۰/۵۶±۰/۱۶	b۲/۷۸±۰/۰۳	ac۱/۲±۰/۰۲
تجمع فیبر کلاژن	۰/۴۴±۰/۰۷	b۳/۸۸±۰/۰۳	bc۱/۹۵±۰/۱۸
تجمع فیروپلاست	۰/۶۴±۰/۱۷	b۲/۶۱±۰/۰۲	ac۱/۲۸±۰/۰۳
تجمع سلول‌های انهایی	۰/۱۹±۰/۰۳	^b ۴/۲۱±۰/۰۲	bc۲/۳۸±۰/۲۵
تجمع لنفوسیت در فضای بین کیسه های هوایی	۰/۲۴±۰/۰۲	۴/۰۱±۰/۰۸ ^b	bc۲/۶۳±۰/۱۲

نتایج بر اساس میانگین ± خطای انحراف معیار

$p \leq 0.05$: مقایسه با گروه کنترل؛ $p \leq 0.0001$: مقایسه با گروه کنترل

$p \leq 0.05$: مقایسه با گروه دریافت‌کننده استات سرب؛ $p \leq 0.01$: مقایسه با گروه دریافت‌کننده استات سرب



شکل ۱. نمای میکروسکوپی بافت ریه در گروه‌های مختلف. الف: گروه کنترل، ب: گروه دریافت‌کننده استات سرب (۱۰ mg/kg)، ج: گروه دریافت‌کننده استات سرب (۱۰ mg/kg) به همراه مخلوط پروبیوتیک بومی ایرانی (۱۰^۹CFU/ml) با رنگ آمیزی هماتوکسیلین-ئوزین (بزرگنمایی ×۴۰).

بحث

به دنبال توسعه فناوری و کارخانه های صنعتی، سرب و مشتقات آن یکی از آلاینده های بسیار خطرناک محیط زیست می باشد. سرب همچنان در جهان اطراف ما یک فاکتور مهم علیه سلامت انسان ها و حیوانات محسوب می شود. به گونه ای که تقریباً انسان ها در تمام سنین از عوارض ناشی استات سرب در امان نخواهند بود (۲۵). در این پژوهش اثر درمانی مخلوط پروبیوتیک های لاکتوباسیلوس رامنوسوس، لاکتوباسیلوس کازنی و لاکتوباسیلوس هلویتیکوس بر آسیب های القایی سرب در ریه های موش صحرائی نر بررسی شد و برخی از فاکتورهای مورفولوژیکی در بافت ریه ارزیابی شد. تجمع بافت همبند و فیروبلاست ها در فضای آلئولی و ضخیم شدن دیواره آلئول ها، تخریب گسترده و شدید آلئول ها و ایجاد فضاهای وسیع، تجمع فیروبلاست ها و فیبرهای کلاژن در بعضی مناطق ریه گروه دریافت کننده استات سرب گزارش داده شد. در حالی که آسیب های القایی سرب در بافت ریه در گروه دریافت کننده مخلوط پروبیوتیک بومی در مقایسه با گروه دریافت کننده استات سرب بهبودی نسبی را نشان داد.

مطالعات گذشته نشان داده است که سرب می تواند با افزایش پراکسیداسیون چربی ها و کاهش آنتی اکسیدان هایی همچون گلوتاتیون پراکسیداز، سوپراکسید دسموتاز، کاتالاز، گلوتاتیون ردوکتاز، گلوکز-۶-فسفات دهیدروژناز و گلوتاتیون-اس-ترانسفراز شود منجر به آسیب اکسیداتیو شود (۲۶). تحقیقات گذشته نشان داده است سرب از طریق ایجاد استرس اکسیداتیو و ایجاد پراکسیداسیون چربی و کاهش میزان آنتی اکسیدان هایی مانند سوپراکسید دسموتاز سبب آسیب سلولی شده است (۲۰).

رادیکال های آزاد سبب پراکسیداسیون فسفولیپیدهای غشا میتوکندری و آزاد شدن سیتوکروم C می شوند که این خود با آسیب رساندن به فعال شدن کاسپازها و تجمع کروماتین هسته، آسیب به DNA سلول ها و آپوپتوز منجر می شود (۲۷).

بررسی ها نشان داده است آسیب های سلولی ناشی از استرس ها و مواد شیمیایی و داروها با تولید رادیکال های آزاد، سبب فعال کردن کاسکادها می شود، کاسکادها و کاسپازها از فعال کننده های مرگ برنامه ریزی شده سلول (آپوپتوز) هستند (۲۸). Wang و همکاران (۲۰۲۰) اثر مخلوطی از فلزات سنگین کبالت، کاربید، تیتانیوم، تانتالیوم، سرب و آلومینیوم را در بافت های مختلف موش بررسی کردند. نتایج پژوهش آنها در بررسی هیستوپاتولوژیکی، نشان داد که مواجهه با مخلوط فلزات سنگین منجر به تجمع آنها در اندام ها شده و اثرات نامطلوبی بر خون، سیستم تولید مثل، کبد و سایر اندام ها دارد (۲۹).

تحقیقات Wei و همکاران (۲۰۲۰) نشان داد مواجهه با سرب و تعامل آن با پلی مورفیسم استرس اکسیداتیو منجر به بروز اختلال در عملکرد ریه می شود (۳۰). گروه دیگری از دانشمندان بر این عقیده اند که سرب همانند سایر فلزات سنگین سبب افزایش سطح استرس اکسیداتیو می شود و در نتیجه موجب آسیب به ترکیبات مختلف سلول از جمله پروتئین ها، لیپیدهای غشا و اسیدهای نوکلئیک می شود (۳۱). همچنین، برخی از محققان اثر تخریبی سرب را از طریق پراکسیداسیون لیپیدهای غشاء سلولی و اختلال در نقل و انتقالات غشایی گزارش داده اند (۸ و ۹).

Le Noc و همکاران (۲۰۱۸) اثر پروبیوتیک های مختلف بر متاستاز ریوی را بررسی کردند. نتایج پژوهش آنها نشان داد *Lactobacillus rhamnosus* به شدت باعث افزایش ایمنی در برابر متاستازهای ریه B16 می شود. علاوه بر این، پروبیوتیک ها فعالیت شیمی درمانی را در برابر متاستازهای پیشرفته B16 بهبود می بخشد (۳۲). نتایج مطالعه حاضر در این بخش نیز هم جهت با مطالعات پیشین است. Artant و همکاران (۲۰۲۱) در پژوهش خود با عنوان مصرف مکمل پروبیوتیکی *Lactobacillus acidophilus* به عنوان تعدیل کننده ایمنی برای حفظ سیستم تنفسی گزارش دادند که که تجویز پروبیوتیک ها می تواند سیستم ایمنی تنفسی را تحریک و تعدیل کند (۳۳).

سپاس و قدردانی

این تحقیق در قالب پایان‌نامه دانشجوی ارشد رشته بیوتکنولوژی میکروبی در گروه زیست‌شناسی دانشگاه آزاد تهران مرکزی انجام شد و از شرکت پروبیوتیک تک ژن تشکر و قدردانی می‌شود.

تضاد منافع

هیچ‌گونه تعارض منافع توسط نویسندگان بیان نشده است.

منابع

- Liu D, Li Z, Zhu Y, Li Z, Kumar R. Recycled chitosan nanofibril as an effective Cu(II), Pb(II) and Cd(II) ionic chelating agent: adsorption and desorption performance. *Carbohydrate Polymers*. 2014; 111: 469-76.
- Nwokocha CR, Younger-Coleman N, Nwokocha M, Owu DU, Iwuala M. Investigation of effects of time of measurement and modes of administration on cadmium accumulation in rat liver under some medicinal plants food supplemented diet. *Research Journal of Pharmacognosy*. 2014; 6(3): 240-45.
- Marianti A, Anatiarsa D, Ashar FF. Chitosan as chelating and protective agents from lead intoxication in rat. *Biosaintifika: Journal of Biology & Biology Education*. 2017; 9(1): 126-33.
- Hoet P, Haufroid V, Lison D. Heavy metal chelation tests: the misleading and hazardous promise *Archives of Toxicology*. 2020; 94(4):2893-2896.
- Al-Qahtani A, Ajarem J, Okla MK, Rubnawaz S, Alamri SA, Al-Qahtani WH, Al-Himaidi AR, Elgawad HA, Akhtar N, Maodaa SN, Abdel-Maksoud MA. Protective Effects of Green Tea Supplementation against Lead-Induced Neurotoxicity in Mice. *Molecules*. 2022; 27(3):993.
- Wang Z, Yan Y, Yu X, Li W, Li B, Qin C. Protective effects of chitosan and its water-soluble derivatives against lead-induced oxidative stress in mice. *International Journal of Biological Macromolecules*. 2016; 83: 442- 49.
- Li N, Zhao Y, Shen Y, Cheng Y, Qiao M, Song L, Huang X. Protective effects of folic acid on oxidative damage of rat spleen induced by lead acetate *Ecotoxicology and Environmental Safety*. 2021; 211:111917.
- Ileriturk M, Benzer MB, Aksu EH, Yildirim S, Kandemir FM, Dogan T. Chrysin protects against testicular toxicity caused by lead acetate in rats with its antioxidant, anti-inflammatory, and antiapoptotic

در این پژوهش تاثیر مثبت و کاهش آسیب بافت ریه در گروه دریافت‌کننده مخلوط پروبیوتیک‌های بومی ایرانی در مقایسه با گروه استات سرب نشان داده شد. دلیل این تاثیر مثبت، احتمالاً عملکرد آنتی‌اکسیدانتی و اثرات مفید پروبیوتیک‌ها در ارتقا سلامت می‌باشد. آنتی‌اکسیدان مولکولی است که قابلیت کند کردن یا جلوگیری از اکسید شدن سایر مولکول‌ها را دارد. اکسیداسیون یک واکنش شیمیایی است که الکترون‌ها را از یک ماده به ماده اکسیدکننده منتقل می‌کند. این واکنش‌ها رادیکال‌های آزادی تولید می‌کنند که شروع‌کننده یک سری واکنش‌های آسیب‌رسان به سلول هستند. آنتی‌اکسیدان‌ها با حذف رادیکال‌های آزاد واسطه، باعث پایان دادن به این زنجیره واکنش‌ها می‌شوند و از سوی دیگر با اکسید کردن خود، سایر واکنش‌های اکسیداتیو را مهار می‌کنند. علیرغم اینکه واکنش‌های اکسیداسیون می‌توانند باعث آسیب سلول شوند، اما برای زندگی حیاتی هستند (۳۴).

یکی از مکانیسم‌های القاکننده آسیب ایجاد شده توسط استات سرب، افزایش تولید گونه‌های اکسیژن واکنش پذیر (ROS) و به دنبال آن استرس اکسیداتیو ناشی از تولید ROS در بافت‌های مختلف است. پروبیوتیک‌ها نیز با توجه به فعالیت آنتی‌اکسیدانی، رادیکال‌های آزاد را به دام انداخته و از این طریق باعث کاهش آسیب‌های ایجاد شده در گروه دریافت‌کننده استات سرب می‌شوند (۳۵).

نتیجه‌گیری

بر طبق داده‌های حاصل از پژوهش حاضر، مخلوط پروبیوتیک بومی ایران تاثیر مثبتی بر بهبود آسیب‌های القایی ناشی از سرب در موش‌های دریافت‌کننده این مخلوط دارند. بنابراین، برای کاهش آسیب ناشی از اکسیدان سرب در بافت‌های مختلف از جمله ریه در افراد حاضر در مشاغل آلوده به سرب و حتی در هنگام آلودگی هوا، می‌توان توصیه کرد که با مصرف پروبیوتیک‌ها سیستم دفاع آنتی‌اکسیدانی خود را تقویت کنند. اگرچه در این بخش، تحقیقات و بررسی‌های دقیق و جامع‌تری لازم است.

stress in male Wistar rat. Journal of King Saud University - Science 2020; 32(7): 3045-51.

21. Hill C, Guarner F, Reid G, et al. Expert consensus document: The International Scientific Association for Probiotics and Prebiotics consensus statement on the scope and appropriate use of the term probiotic. Nature Reviews Gastroenterology & Hepatology. 2014; 11(8): 506-14.

22 A. A. Hassan and H. M. Jassim. Effect of treating lactating rats with lead acetate and its interaction with vitamin E or C on neurobehavior, development and some biochemical parameters in their pups Iraqi. Journal of Veterinary Sciences. 2010; 24(1): 45-52.

23. Abasi S, Keshtmand Z. The effect of probiotic *bifidobacterium lactis* and *Lactobacillus casei* on sperm maturation in streptozotocin-diabetic rats. Iranian South Medical Journal. 2020;22(6):392-401.

24. Shadmehr Mirdar, Yaser Kazemzadeh, Ehsan Arabzadeh, Hossein Shirvani, Gholamreza Hamidian . The effects of tapering with and without ethanolic extract of *Nigella sativa* on Hypoxia Inducible Factor-1 α and exercise-induced bronchial changes. Journal of Military Medicine 2019; 21(2): 131-41.

25. Ali-Reza Ayoubi, Reza Valizadeh, Arash Omid, Mohsen Abolfazli .Evaluation of Turmeric (*Curcuma longa*) effects in preventing consequences of lead acetate in male rats Journal of Birjand University of Medical Sciences. 2014; 21 (1): 68-76.

26. Andjelkovic M, Djordjevic AB, Antonijevic E, Antonijevic B, Stanic M, Kotur-Stevuljevic J. Toxic Effect of Acute Cadmium and Lead Exposure in Rat Blood, Liver, and Kidney. International Journal of Environmental Research and Public Health .2019;16(274): 1-24.

27. Adibmoradi M, Morovvati H, Moradi HR, Sheybani MT, Amoli JS, Hesari AK, Kalantari Hesari. A. Protective effects of wheat sprout on testicular toxicity in male rats exposed to lead. Reproductive System & Sexual Disorders: Current Research. 2015; 4(4): 1-9.

28. Barati M, Fahimi H, Farahmand L, Madjid Ansari A. 1Hz 100mT electromagnetic field induces apoptosis in breast cancer cells through up-regulation of P38 and P21. Multidisciplinary cancer investigation. 2020; 4(1):23-29.

properties. Journal of Food Biochemistry. 2021; 45(2):e13593.

9. Abdel-Emam RA, Ahmed EA. Ameliorative effect of L-carnitine on chronic lead-induced reproductive toxicity in male rats. Veterinary Medicine and Science. 2021; 7(4):1426-35.

10. Wani L, Ara A, Usmani JA. Lead toxicity. Interdisciplinary Toxicology. 2015; 8(2): 55-64.

11. Kumar B A, Reddy A G. Effect of N-acetyl L-Cysteine (NAC) against oxidative stress-induced neurotoxicity due to lead, cadmium and combination in wistar rats. International Journal of Pharma and Bio Sciences. 2012; 3: 403-18.

12. Khazaeipour A, Namroodi S, Taziki Sh. Effect of nanochitin on tissue absorption rate of lead acetate in rat liver. Journal of Gorgan University of Medical Sciences .2020; 22(2): 34-39.

13- Wang J, Yang Z, Lin L, Zhao Z, Liu Z, Liu X. Protective effect of naringenin against lead induced oxidative stress in rats. Biological Trace Element Research. 2012; 146(3):354-59.

14- Shi Y, Tian C, Yu X, Fang Y, Zhao X, Zhang X ,et al . Protective Effects of *Smilax glabra* Roxb. Against Lead-Induced Renal Oxidative Stress, Inflammation and Apoptosis in Weaning Rats and HEK-293 Cells. Frontiers in Pharmacology. 2020; 11(556248):1-15.

15. Djaber N, Ounaceur LS, Moubine BN, Khaldi T, Rouag M, Berrouague S, et al. Roundup-induced biochemical and histopathological changes in the liver and kidney of rats: the ameliorative effects of *Linum usitatissimum* oil. Acta Biochimica Polonica. 2020; 18; 67(1):53-64.

16. Yazd Porshaker M, Hesampour A. Investigation of the bacteriocin effect of lactic acid probiotic bacteria isolated from dairy products of Nadushan region, Feyz, Journal of Kashan University of Medical Sciences, 2019; 23(1): 36-44.

17. Das D, Goyal A. Characterization of a noncytotoxic bacteriocin from probiotic *Lactobacillus plantarum* DM5 with potential as a food preservative. Food & Function .2014; 5(10): 2453-62.

18. Goubeyre P, Denery S, Bodinier M. Probiotics, prebiotics, and synbiotics: impact on the gut immune system and allergic reactions. Journal of Leukocyte Biology. 2011; 89(5): 685-95.

19. Ziaefar E, Goodarzi A, Saki N. The role of microbiota, probiotics and prebiotics in dermatology . Dermatology and Cosmetic 2019; 10(1): 44-51.

20 Monadi Al-Enazi AM, Virk P, Hindi AA, Awad A M, Elobeid M. Protective effect of probiotic bacteria and its nanoformulation against cadmium-induced oxidative

29. Wang y, Tang y, Li Zh, Hua Q, Wang L, Song X .Joint.Toxicity of a Multi-Heavy Metal Mixture and Chemoprevention in Sprague Dawley Rats International Journal of Environmental Research and Public Health . 2020; 17(1451):1-15.
30. Wei W, Wu X, Bai Y, Li G, Feng Y, Meng H. Lead exposure and its interactions with oxidative stress polymorphisms on lung function impairment: Results from a longitudinal population-based study. *Environmental Research*. 2020; 187:109645.
31. Pan Z, Guo Y, Xiang H, Hui Y, Ju H. Effects of Lead, Mercury, and Cadmium Co-exposure on Children's Pulmonary Function. *Biological Trace Element Research*. 2020; 194(1):115-20.
32. Le Noci V, Guglielmetti S, Arioli S, Camisaschi Ch, Bianchi F, Sommariva M, et al. Modulation of Pulmonary Microbiota by Antibiotic or Probiotic Aerosol Therapy: A Strategy to Promote Immunosurveillance against Lung Metastases. *Cell Reports*. 2018; 24(13):3528-38.
33. Artanti D, Sari YES, Azizah F, Puwaningsih NV , Rohmayani V , Nasrullah D. Effect of giving probiotic supplement Lactobacillus acidophilus La-14 as an immunomodulator to maintain a respiratory system in Mus musculus. *Iranian Journal of Microbiology*. 2021; 13(3): 381-88.
34. Khazaeipour A, Namroodi S, Taziki Sh. Effect of nanochitin on tissue absorption rate of lead acetate in rat liver *Journal of Gorgan University of Medical Sciences*. 2020; 22(2): 34-39.
35. Hamidi Hesari M. Probiotics and therapeutic applications. *Laboratory & Diagnosis*, 2019; 10(42):61-66.

Protective effect of Iranian native probiotic mixtures (*Lactobacillus rhamnosus*, *Lactobacillus casei* and *Lactobacillus holoticus*) on induced lesions of lead acetate in lung tissue of male rats

Seyed Alireza musavei haghighei¹, Zahra Keshtmand^{1*}, Hamidreza Samadikhah¹

¹Department of Biology, Central Tehran Branch, Islamic Azad University, Tehran, Iran.

Abstract

Probiotics are living microorganisms that, when consumed in sufficient quantities, have beneficial effects on the host, and their excellent characteristic is that they are safe, secure, and have antioxidant activity for the host. The aim of this study was to investigate the effect of a mixture of native Iranian probiotics (*Lactobacillus rhamnosus*, *Lactobacillus helveticus*, and *Lactobacillus casei*) on lung tissue changes in male rats infected with lead acetate. In this experimental study, 21 male Wistar rats were divided into 3 groups of 7: control, lead acetate, lead acetate + mixture of native Iranian probiotics. A single dose of lead acetate injection (10 mg/kg) was done intraperitoneally and probiotics (10⁹ CFU/ml) were gavage for 35 days. After the end of the experiment, the rats were anesthetized, then tissue sections were prepared from the lungs, the samples were stained with hematoxylin-eosin and photographed and studied by a light microscope. The study of morphological changes in lung tissue in the group treated with probiotics showed a reduction in tissue damage compared to the lead acetate group. According to the findings of this study, the use of a mixture of native Iranian probiotics (*Lactobacillus rhamnosus*, *Lactobacillus helveticus*, and *Lactobacillus casei*) can improve the induced damage of lead acetate in lung tissue.

Keywords: Probiotics, Lead Acetate, Lung tissue, Rats

* zah.keshtmand@iauctb.ac.ir